



# Epstein-Barr Virüs Enfeksiyonlu Bir Çocukta Amoksisiline Bağlı Döküntü

Amoxicillin-Induced Rash in a Child with Epstein-Barr Virus Infection

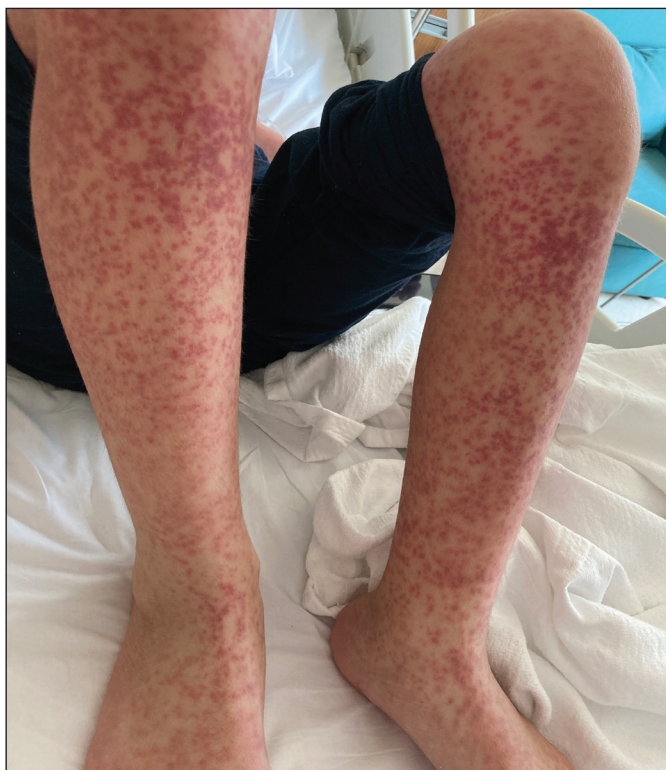Nurhayat Yakut<sup>(ID)</sup>

Başakşehir Çam ve Sakura Şehir Hastanesi, Çocuk Enfeksiyon Hastalıkları Kliniği, İstanbul, Türkiye

**Makale atfı:** Yakut N. Epstein-barr virüs enfeksiyonlu bir çocukta amoksisiline bağlı döküntü. J Pediatr Inf 2023;17(1):55-56.

On dört yaşında erkek çocuk, ateş ve üst solunum yolu enfeksiyonu tanısıyla başka bir hastanede amoksisilin başlanmasından iki gün sonra başlayan yaygın, kaşıntılı eritematöz döküntü şikayetleri ile acil servise başvurdu. Beş gündür boğaz ağrısı, miyalji ve yorgunluk şikayetleri de mevcuttu. Hastanın vücut sıcaklığı 38.5°C idi ve düşük görünümdeydi. Fizik muayenesinde, gövdesinde, kollarında ve bacaklarında yaygın, deriden kabarık, eritematöz döküntüleri ve iki taraflı servikal lenfadenopatisi vardı (Şekil 1-3). Laboratuvar testlerinde lökosit sayısı 18.000/mm<sup>3</sup>, lenfosit sayısı 15.000/mm<sup>3</sup> ve karaciğer fonksiyon testleri ılımlı yüksek bulundu. Klinik ve laboratuvar verilerinin Epstein-Barr virüs (EBV) enfeksiyonu düşündürmesi nedeni ile amoksisilin tedavisi kesildi, sistemik kortikosteroid ve oral antihistaminik tedavisi başlandı. Serum EBV immünoglobulin M ve G pozitif saptandı. Hastaya amoksisilin ile tetiklenen EBV ile ilişkili döküntü tanısı koyuldu. Ateşi düşen, lezyonları düzelen hastanın, kontrolde bakılan lenfosit değeri ve karaciğer fonksiyon testleri normal saptandı.

Antibiyotiklerin EBV ile ilişkili enfeksiyöz mononükleozlu hastalarda döküntüye neden olduğu bilinmektedir. Ampisilin ve amoksisilin vakaların %90-100'ünden sorumludur. Bu tür hastalarda antibiyotiklerle ilişkilendirilen döküntü varlığı EBV enfeksiyonları için patognomonik olabilir.



Şekil 1. Bacaklarda yaygın makulopapüler döküntü.

## Yazışma Adresi / Correspondence Address

Nurhayat Yakut

Başakşehir Çam ve Sakura Şehir Hastanesi,  
Çocuk Enfeksiyon Hastalıkları Kliniği,  
İstanbul-Türkiye

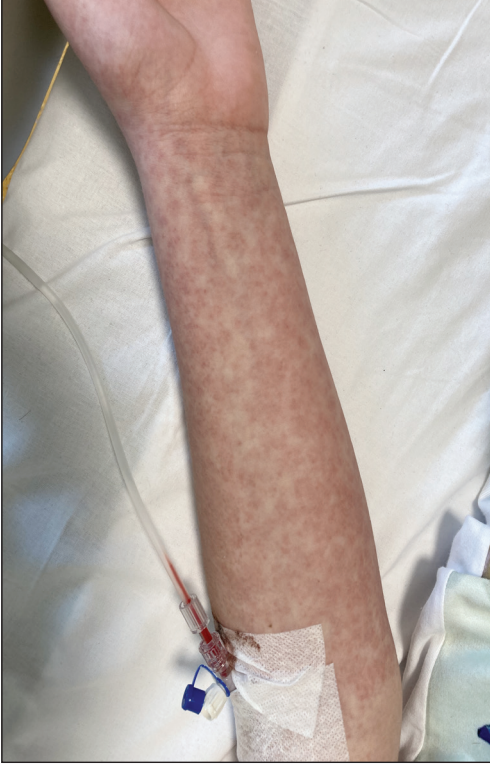E-mail: nurhayatyakut@gmail.com

Geliş Tarihi: 12.05.2022

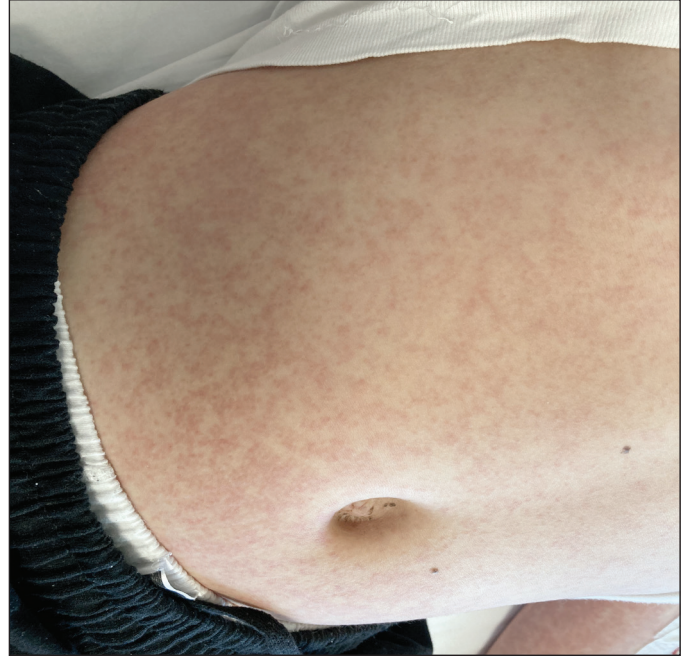
Kabul Tarihi: 26.05.2022

Çevrimiçi Yayın Tarihi: 31.03.2023

©Telif Hakkı 2023 Çocuk Enfeksiyon Hastalıkları ve Bağışıklama Derneği.  
Makale metnine www.cocukenfeksiyon.org web sayfasından ulaşılabilir.



Şekil 2. Kolda yaygın makulopapüler döküntü.



Şekil 3. Gövdede yaygın makulopapüler döküntü.