



Onikomadezis

Onychomadesis

Ergin Çiftçi (iD)

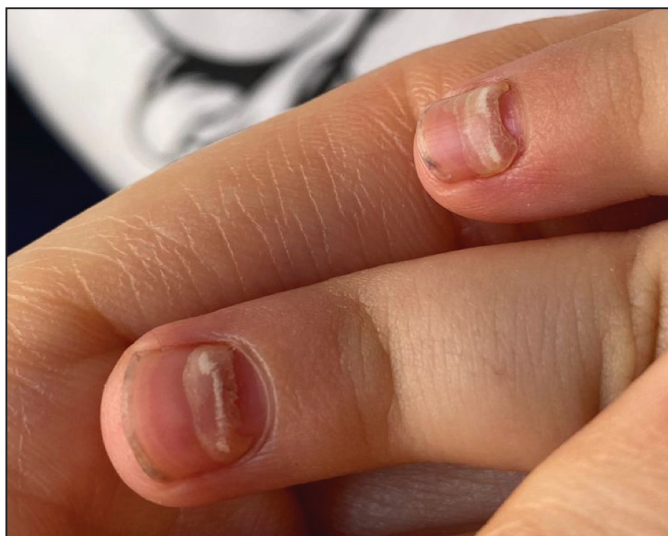
Ankara Üniversitesi Tıp Fakültesi, Çocuk Sağlığı ve Hastalıkları Anabilim Dalı, Çocuk Enfeksiyon Hastalıkları Bilim Dalı, Ankara, Türkiye

Makale atfı: Çiftçi E. Onikomadezis. J Pediatr Inf 2023;17(1):54.

İki yaşında kız, el ve ayak tırnaklarında şekil bozukluğu olması nedeniyle getirildi. Hastanın sağ el dördüncü ve beşinci parmak tırnakları ile sol elin dördüncü parmak tırnaklarında deformasyon ve beau çizgileri vardı. Benzer değişiklikler ayak parmak tırnaklarından bazılarında da gözlemlendi. Hastanın yaklaşık iki ay önce ayağında grup yapmış veziküler döküntüsü olmuş. Hastanın tam kan sayımı normal sınırlar içinde bulunmuş, başka herhangi bir laboratuvar testi yapılmamıştı. Hastada herpes simpleks enfeksiyonu veya herpes zoster olabileceği de düşünülerek oral asiklovir tedavisi verilmişti. Döküntüleri tamamen düzelen hastanın tırnak değişiklikleri fark edilmişti. Hastanın sistemik bir başka patolojik bulgusu yoktu. Tırnak değişiklikleri onikomadezis olarak yorumlandı. Hastanın atipik bir el ayak ağız hastalığı geçirdiği, tırnak değişikliklerinin de buna bağlı olarak geliştiği düşünüldü. Zaman içinde tırnak değişiklikleri bir sorun olmadan düzeldi.

El ayak ağız hastalığı, enterovirüslerin neden olduğu bir enfeksiyon hastalığıdır. Tipik olarak adı anılan bölgeleri tutmakla birlikte hastalık klinik tanı konulmasında güçlük yaratan biçimde atipik döküntülere de neden olmaktadır. Onikomadezis, proksimal tırnak plağının tırnak matriksinden ve tırnak yatağından ayrılması olarak tanımlanır. Enterovirüslerin tırnak yatağında

enflamasyon oluşturduğu, tırnak matriksinde büyümeyi geçici olarak duraklattığı ve bunların sonucunda onikomadezis gelişimine neden olduğu düşünülmektedir. Onikomadezis, el ayak ağız hastalığını izleyen bir ile iki ay arasında görülmekte ve kendiliğinden iyileşmektedir.



Yazışma Adresi / Correspondence Address

Ergin Çiftçi

Ankara Üniversitesi Tıp Fakültesi,
Çocuk Sağlığı ve Hastalıkları Anabilim Dalı,
Çocuk Enfeksiyon Hastalıkları Bilim Dalı,
Ankara-Türkiye

E-mail: erginciftci@gmail.com

Geliş Tarihi: 02.02.2023

Kabul Tarihi: 21.02.2023

Çevrimiçi Yayın Tarihi: 31.03.2023

©Telif Hakkı 2023 Çocuk Enfeksiyon Hastalıkları ve Bağışıklama Derneği.
Makale metnine www.cocukenfeksiyon.org web sayfasından ulaşılabilir.