



# Antibiyotik Tedavisine Yanıt Vermeyen Tonsillofarenjit

## Tonsillopharyngitis not Responding to Antibiotic Treatment

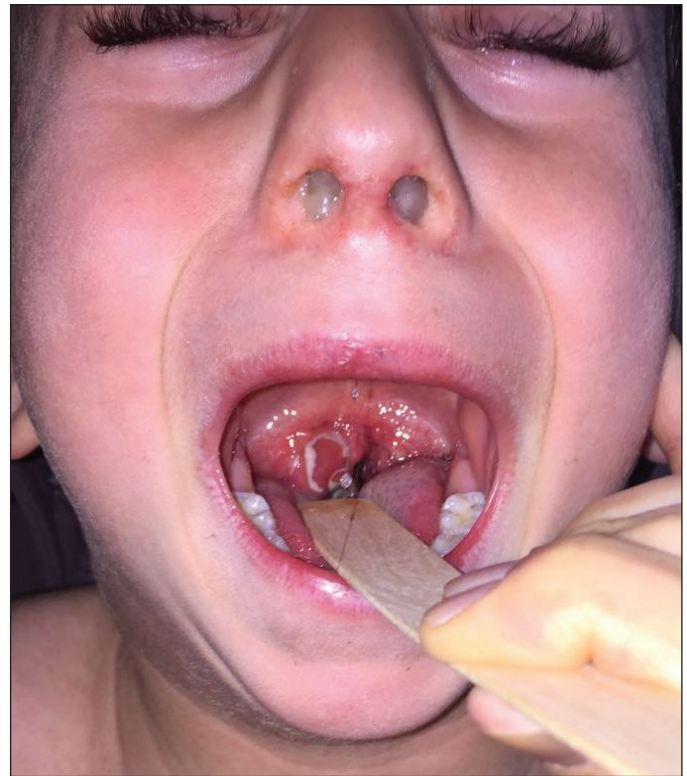Ergin Çiftçi<sup>1</sup> (iD), Tuğba Erat<sup>1</sup> (iD)

<sup>1</sup> Ankara Üniversitesi Tıp Fakültesi, Çocuk Sağlığı ve Hastalıkları Anabilim Dalı, Çocuk Enfeksiyon Hastalıkları Bilim Dalı, Ankara, Türkiye

**Makale atfı:** Çiftçi E, Erat T. Antibiyotik tedavisine yanıt vermeyen tonsillofarenjit. *J Pediatr Inf* 2020;14(3):168-169.

Dört yaşında erkek hasta, ateş ve boğaz ağrısı yakınmaları ile getirildi. Hastanın 5 gün önce ateşinin yükseldiği, boğaz ağrısının başladığı öğrenildi. Hastaya tonsillofarenjit tanısı için amoksisilin-klavulonat tedavisi verilmiş ancak hasta tedaviden fayda görmemişti. Hastanın ateşi 38.7°C idi, eksudatif tonsilliti, servikal lenf adenopatileri vardı. Karaciğer ve dalağı büyüktü. Hastanın lökosit sayısı 24300/mm<sup>3</sup> ve %22 atipik lenfosit vardı. Hastada Epstein Barr virüs (EBV)'e bağlı enfeksiyöz mononükleoz düşünüldü. Antibiyotik tedavisi kesildi, stridor nedeniyle 1 mg/kg prednizolon verildi. EBV IgM ve IgG pozitif saptandı. İzlemede hasta sorunsuz olarak iyileşti.

Özellikle sosyoekonomik düzeyi düşük ülkelerde çocukların çoğu erken çocukluk döneminde EBV ile enfekte olurlar. Eksudatif tonsillit, servikal zincirde ve submandibular alanda görülen lenfadenopati nedeniyle, çoğu zaman streptokok tonsillofarenjiti ile karışır. Ancak genellikle lenfadenopati yaygındır, splenomegali ve hepatomegali de eşlik eder. Periferik yaymada atipik lenfositlerin (Downey hücreleri) görülmesi tanıyı destekler. Enfeksiyöz mononükleozun akut fazında EBV VCA IgM ve IgG pozitifleşir. Enfeksiyöz mononükleoz kendini sınırlayan bir hastalık olması nedeni ile tedavi destekleyicidir. Kortikosteroid tedavisi, havayolu tıkanıklığına yol açan tonsil hipertrofisi gibi bazı durumlar ile sınırlandırılmıştır.



**Resim 1.** Eksudatif tonsillit.

### Yazışma Adresi / Correspondence Address

#### Ergin Çiftçi

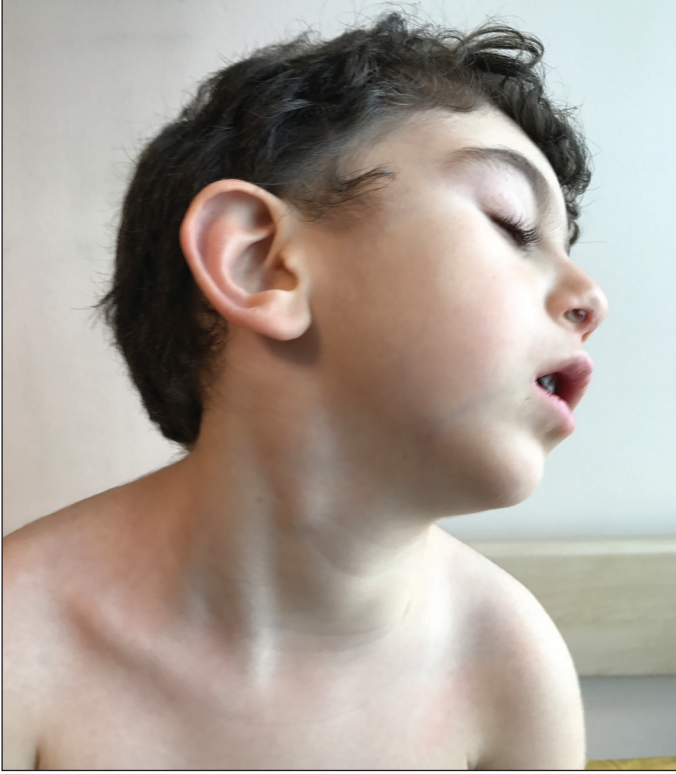Ankara Üniversitesi Tıp Fakültesi,  
Çocuk Sağlığı ve Hastalıkları Anabilim Dalı,  
Çocuk Enfeksiyon Hastalıkları Bilim Dalı,  
Ankara-Türkiye

E-mail: erginciftci@gmail.com

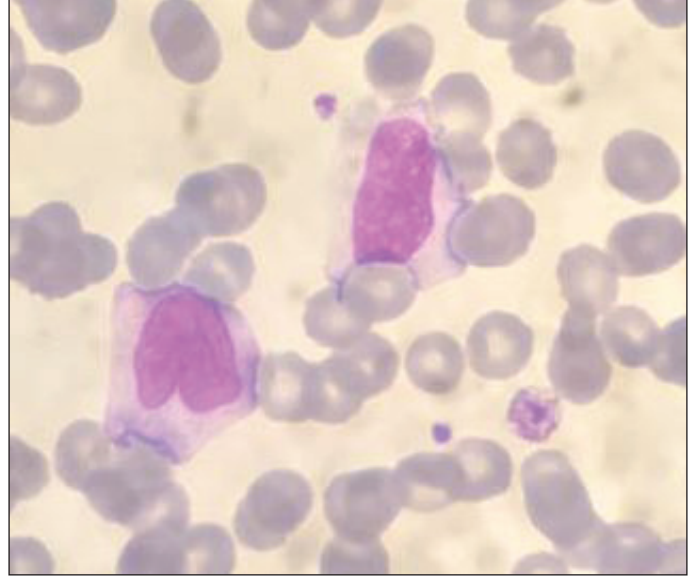
Geliş Tarihi: 07.09.2020

Kabul Tarihi: 04.10.2020

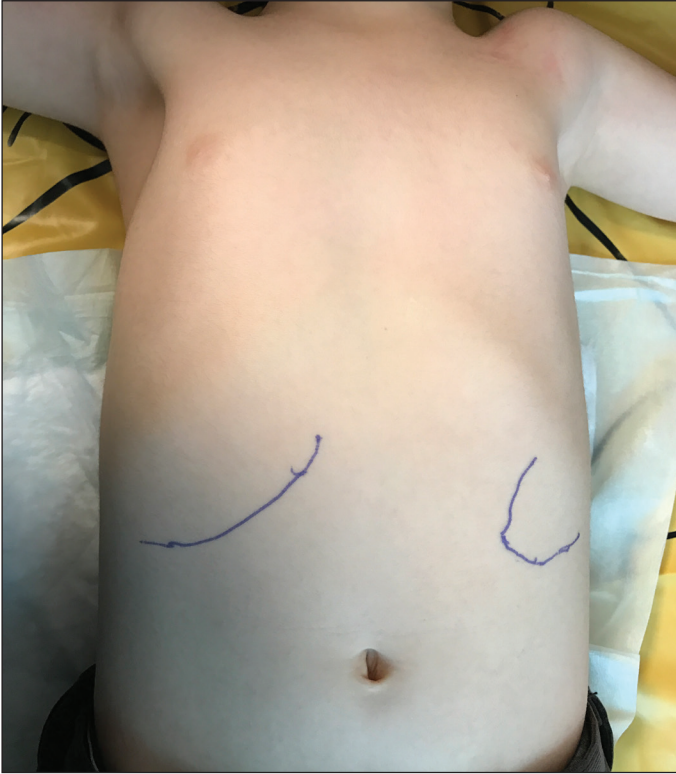Çevrimiçi Yayın Tarihi: 27.11.2020



**Resim 2.** Servikal lenfadenopatiler.



**Resim 4.** Periferik kan yaymasında atipik lenfositler (Downey hücreleri).



**Resim 3.** Hepatosplenomegali.